



Displasia de cadera y codos

Definidas como el desarrollo anormal de la articulación, la displasia de cadera, y recientemente la displasia de codos, constituyen las enfermedades hereditarias más activamente controladas por los sistemas de selección de los países en los que la cinofilia ha alcanzado un nivel profesional elevado de crianza, en las que se encuentra la SV y la WUSV en Alemania, la cuales; rigen la crianza a Nivel Mundial del Pastor Alemán. Son las enfermedades ortopédicas no traumáticas más conocidas por los criadores de las razas medianas, grandes (el pastor alemán entra en este rango, por esto debemos cuidar nuestra raza) y gigantes.

Los factores de riesgo pueden ser: la edad (por ser una enfermedad ligada al crecimiento y desarrollo), el sexo (hay mayor incidencia en machos), la raza (mediana, grande y gigante), la rapidez de crecimiento, exceso de ejercicio cuando son cachorros y el exceso de nutrientes.

Como sabemos el Club Canófilo Mexicano de Pastor Alemán perteneciente a la WUSV, busca el mejoramiento de la raza y de la crianza, es por esto que ponemos énfasis en el desarrollo y control de la displasia en la raza pastor alemán y para hacer esto demos tener cuidado y registro de nuestros ejemplares.

OBTENCIÓN DE ANOTACIÓN DE CADERA Y CODOS

Para la obtención de la anotación o certificación de libre de displasia de cadera y codos ante el CCMPA, se deberá seguir el procedimiento y cumplir con los requisitos que a continuación se señalan:

GENERALES

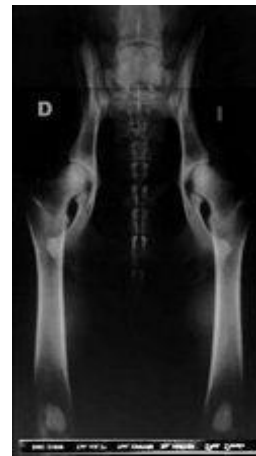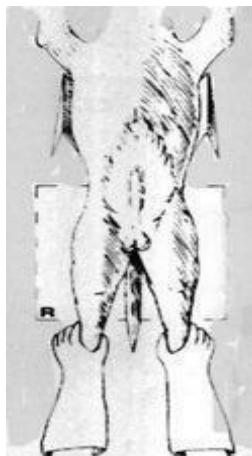
1. Ser socio del Club Canófilo Mexicano de Pastor Alemán, A.C. y estar al corriente en su cuota de socio.
2. Para que las radiografías sean consideradas como válidas, se deberá cumplir con las siguientes especificaciones:
 - El ejemplar, deberá haber cumplido los 12 meses y estar tatuado o tener microchip documentado en su pedigrí.
 - Antes de hacer la radiografía, el veterinario deberá **COMPROBAR PERSONALMENTE** que el número de tatuaje o el microchip del ejemplar coincida con el que figura en el pedigrí. En el reverso del mismo y procurando ocupar el

menor espacio posible, pondrá un sello con sus datos profesionales, el número de tatuaje y fecha de realización de la radiografía.

- En la parte superior derecha de la misma, con letras y números de plomo, el veterinario imprimirá el número de tatuaje o microchip, el nombre del perro (sin afijo), fecha de nacimiento (en números), primer apellido del propietario y fecha de la radiografía. En la parte inferior derecha deberá aparecer la firma del veterinario.
- Las imágenes deben tener buena definición y buen contraste, además de la calidad técnica requerida tanto para cadera y como para codos, tal como se describe más adelante. De manera digital en formato JPG.
- El veterinario entregará al propietario del ejemplar la radiografía firmada, así como el pedigrí sellado y firmado, así como una hoja diagnóstica.

RX CADERA

1. La radiografía de cadera debe tener un tamaño de 30 x 40 cm.
2. En la radiografía debe verse el techo del acetábulo a través de la cabeza del fémur y la trama ósea.
3. La posición del ejemplar debe ser con los miembros posteriores extendidos, y en posición ventrodorsal. Esta correctamente posicionado cuando la pelvis se encuentra simétrica. Las alas ileacas se deben encontrar perfectamente iguales.
4. Los agujeros obturadores están simétricos y del mismo tamaño entre sí. Los fémures extendidos y paralelos a la mesa y paralelos entre sí.
5. Se debe realizar una rotación interna de los fémures de modo que las rótulas se ubiquen en el centro de los cóndilos femorales y que queden a la altura de los sesamoideos.

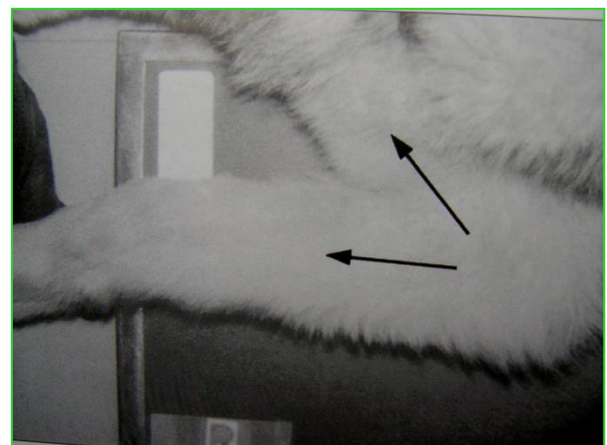
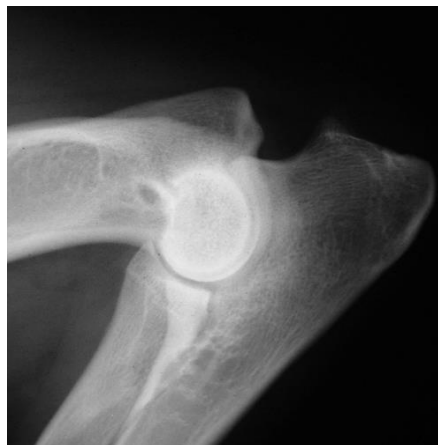

6. La nomenclatura del diagnóstico oficial para la displasia de cadera para la SV es:
 - A – Normal
 - B – Casi normal
 - C – Todavía permitido
 - D -- Media
 - E – Grave

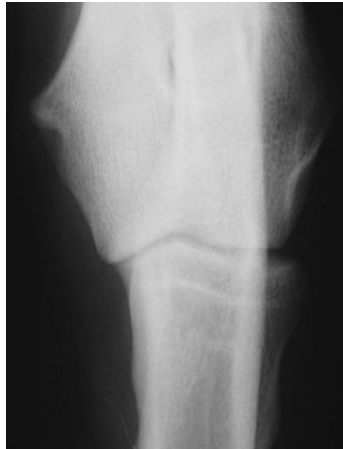Para la crianza del Pastor Alemán, solo serán permitidos los ejemplares que sean diagnosticados con tipo de cadera A, B o hasta C. Si el perro se diagnostica con displasia tipo Do E, será automáticamente excluido para la crianza.

RX CODOS

1. **Posición decúbito lateral.** Las radiografías serán dos, una para cada articulación, de 18 x 24 cm, en posición lateral, en +- 45 grados de flexión, marcando cual es el lado derecho y cual el izquierdo. El perro debe estar sedado. El haz del Rx debe estar centrado en la porción central de la articulación, la cual puede palparse. Si la posición es correcta (como muestra la imagen), verá una radiografía que: El miembro anterior está flexionado a 45° □ Los cóndilos humerales sobrepuestos.
 - La interlínea articular proyectada de forma claramente visible.
 - El húmero debe permitir la visualización de la apófisis ancónea en su totalidad.
 - El borde proximal dorsal del radio perfectamente visible.



2. **Miembro en posición dorso-palmar.** Las radiografías serán dos, una para cada lado, de 18 x 24 cm, en posición decúbito ventral, con el miembro extendido hacia adelante, y con ligera rotación interna o pronación, marcando cual es el lado derecho y cual el izquierdo. Si la posición es correcta (como muestra la imagen), en la radiografía podrá verse que:
 - El húmero está alineado con el cúbito y el radio
 - La interlínea articular perfectamente visible
 - El proceso coronoides medial y porción medial del cóndilo humeral perfectamente identificable.



La nomenclatura del diagnóstico oficial para la displasia de codos para la SV es:

- 0 – Normal
- 1 – casi normal
- 2 – todavía permitido
- 3 – severa

Para la crianza del Pastor Alemán, solo serán permitidos los ejemplares que sean diagnosticados con tipo de Codos 0, 1 o hasta 2. Si el perro se diagnostica con displasia tipo 3, será automáticamente excluido para la crianza.

El **CCMPA** se ocupará de conseguir el diagnóstico de la **DRA. MARGARITA DURÁN** “Evaluador Internacional”.

Una vez que se tienen las placas con las especificaciones técnicas descritas, se debe continuar con el procedimiento para la obtención de las anotaciones del CCMPA, se debe realizar lo siguiente:

- Pago del trámite (**+ gastos de envío por retorno de la documentación**) a la cuenta del **CCMPA** con depósito o transferencia electrónica a la siguiente cuenta:
CLUB CANÓFILO MEXICANO DE PASTOR ALEMÁN, A.C.
BANCO: BBVA BANCOMER
CTA: 0148-0873-18
CLABE: 0121 8000 1480 8731 88
Con la referencia de pago: ANT-CAD.
- Enviar el comprobante de pago correspondiente al Departamento de Crianza del CCMPA, junto con el pedigrí y radiografía al **Departamento de Crianza del CCMPA**, vía mensajería:

Para envío de documentos:

Compañía: DHL

Domicilio: Camino Santa Teresa 13 Niv 1 Loc 8, Héroes de Padierna, Tlalpan, Ciudad de México.

Tipo: Business, Plaza Pedregal del Lago.

A nombre de: Fernanda Mendoza.

Nota: Cuando envíe sus documentos deberá enviar el número de guía a los siguientes correos:

direcciondecrianzaccmpa@gmail.com e infoccmpa@gmail.com

- Una vez emitido el dictamen el Departamento de Crianza del CCMPA registrará el diagnóstico y procederá a la devolución del pedigrí al propietario, con las anotaciones correspondientes.

Notas:

- a) Las radiografías que no estén realizadas en las condiciones y tamaños previstos y que son los indicados por la **DRA. MARGARITA DURÁN**, o que no tengan impresos los datos necesarios para su identificación, así como los pedigríes que no estén sellados y firmados al dorso por el veterinario correspondiente, no serán tramitadas.
- b) No serán tramitadas las radiografías cuya fecha de realización superen los seis meses de antigüedad al día de su recepción en el **CCMPA**.